Caso Clínico

Un caso muy instructivo

Ideal para repasar definiciones y conceptos

Federico G. Villamil

Historia Clínica

Varón de 60 con diagnóstico de cirrosis de etiología alcohólica en 2016

Anti-HCV, autoanticuerpos y pruebas de Fe negativas
Anti-HBc aislado (con HBsAg y anti-HBs negativos

Ascitis con buena respuesta a diuréticos
Hemorragia variceal tratada con β bloqueantes y ligadura endoscópica

Ultimo Control Ambulatorio el 1° de Agosto de 2018

Prueba	Resultado
Bilirrubina	0.6
AST (34)	105
ALT (55)	85
FA (150)	100
TP	70%
RIN	1.4
Plaquetas	195000
Albúmina	3.4

CTP B-7

MELD 10

VEDA con banding el 2 de agosto y 10 de septiembre

Expectativa de Vida de Acuerdo al MELD

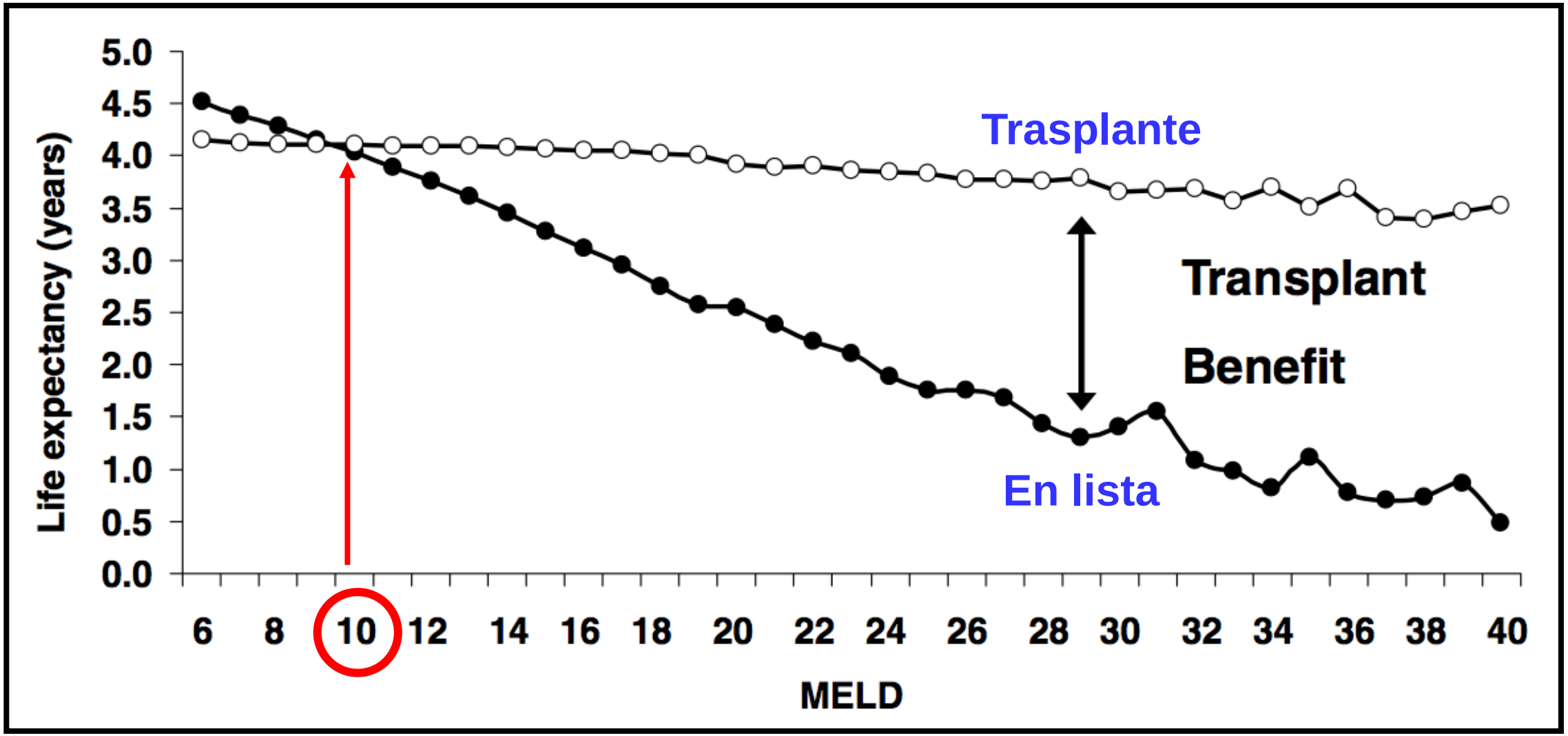

Schaubel DE y col (2009)

Historia Natural de la Cirrosis

Cirrosis Compensada

Insuficiencia hepatocelular

¿Deterioro lento y progresivo?

¿Descompensación aguda grave?

5-7% por año

Complicaciones de hipertensión portal

- **Ascitis**
  - **PBE, SHR**
- **HDA x VE**
- **Encefalopatía**

Cirrosis Decompensada

Septiembre fue un mes malo para el paciente

El 26/09 consulta por astenia e ictericia

Prueba	Resultado
Bilirrubina	25.0
AST (34)	2429
ALT (55)	1280
FA (150)	157
TP	60%
RIN	1.5

Síndrome de hepatitis aguda (en un cirrótico)

Derivado para trasplante

Ingreso al HEC

Ictérico, lúcido con ascitis leve y sin encefalopatía

Prueba	Resultado
Bilirrubina	57.0
AST (34)	150
ALT (55)	53
FA (150)	186
TP	49%
RIN	1.5

MELD 24

Estudios Realizados

Prueba	Resultado
HBsAg Anti-HBc Anti-HBs	Negativo Positivo Negativo
Anti-HCV	Positivo
IgM anti-HAV	Negativo
Autoanticuepos	Negativos
Ceruloplasmina y A1AT	Normales
Ferritina	1200

HBV DNA: ND

HCV RNA: 8.290.000 UI
Genotipo 1a

Imágenes: hígado de aspectos cirrótico, ascitis leve

Evolución Clínica

Infección urinaria por Candida Albicans

Hemorragia variceal

↓

Shock séptico con foco respiratorio (ARM)

Fallo multiorgánico → Muerte

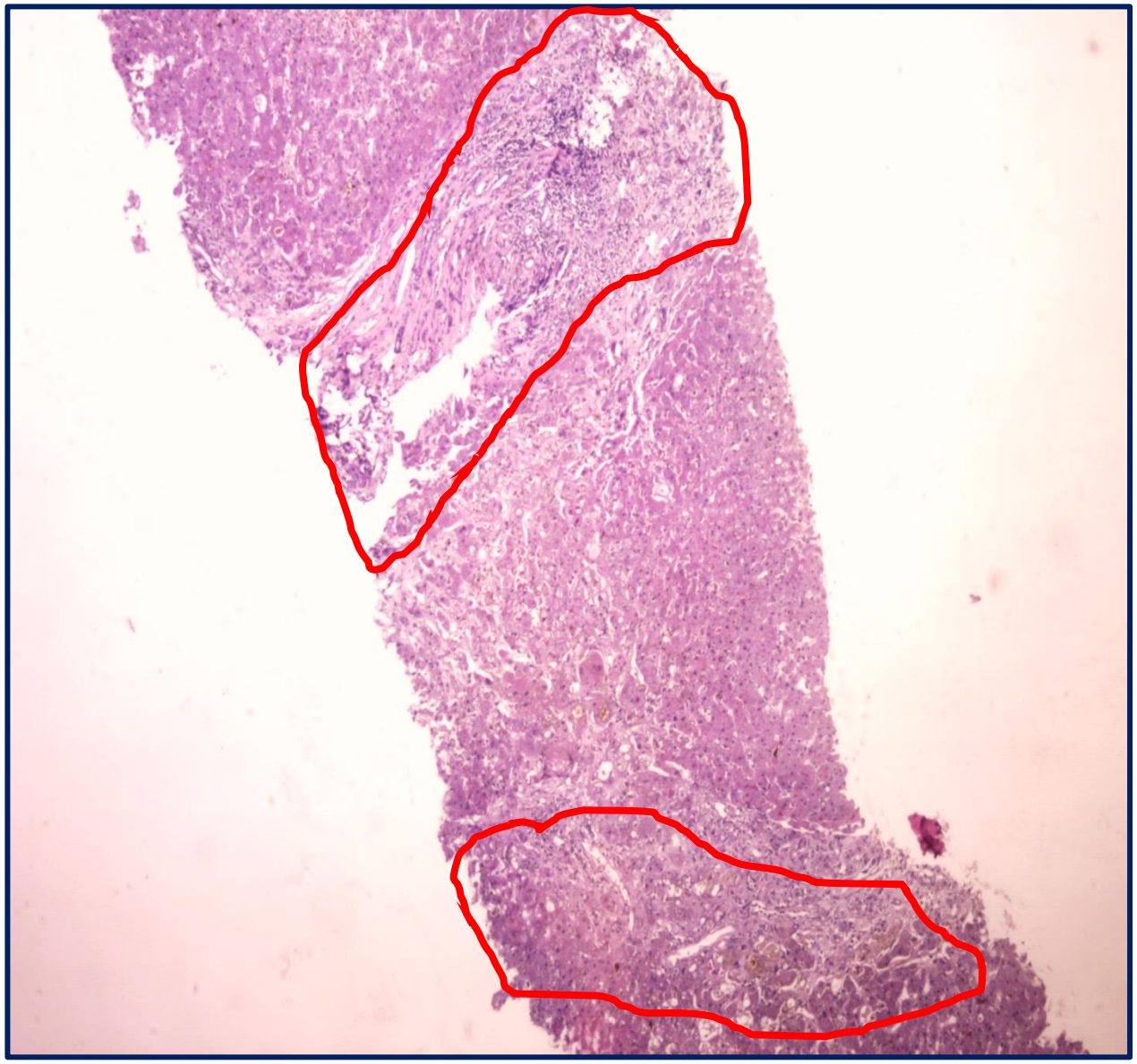

Septos completos con inflamación moderada

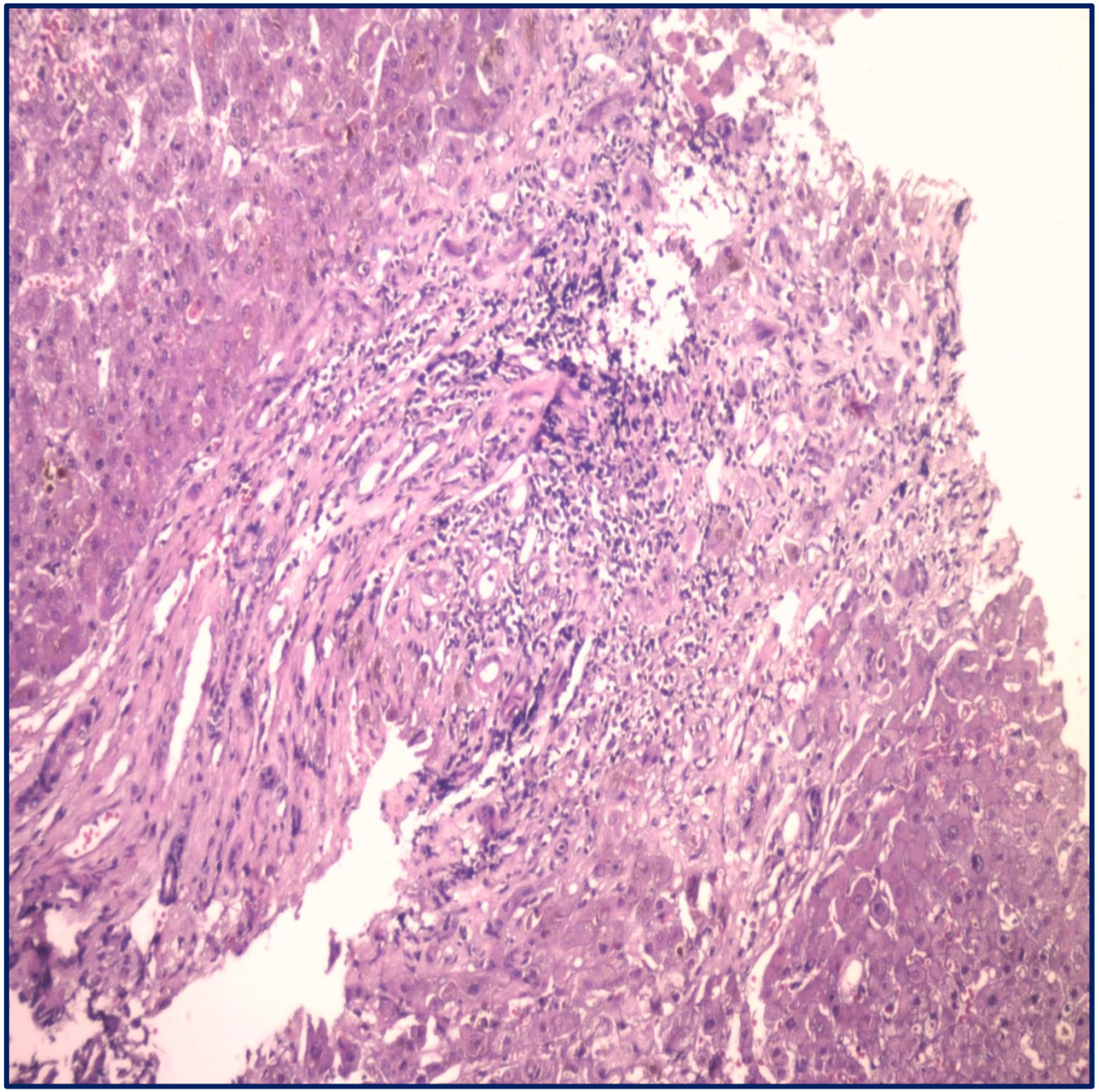

Septos completos con inflamación moderada

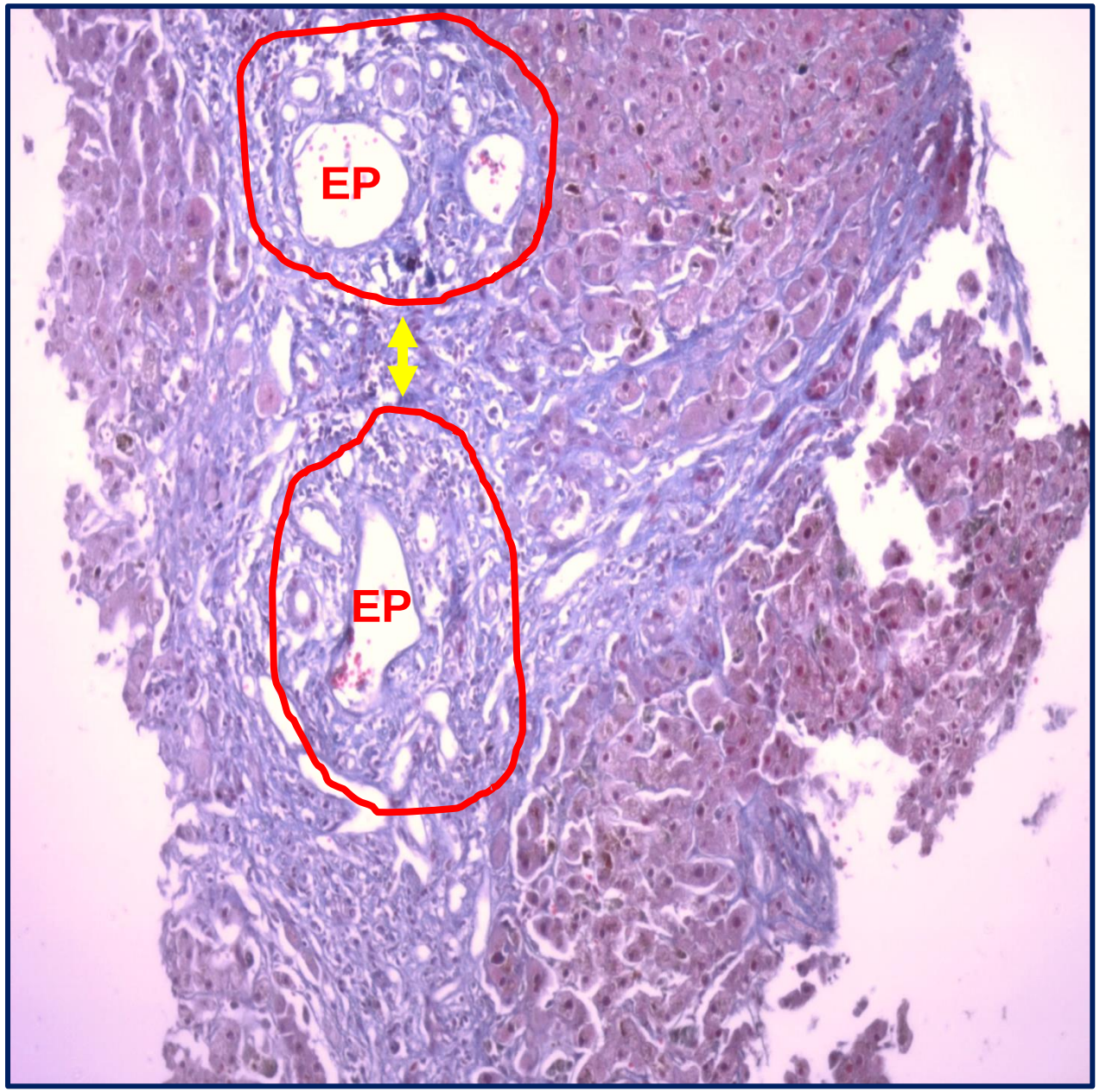

Fibrosis portal y periportal. Colapso del parénquima

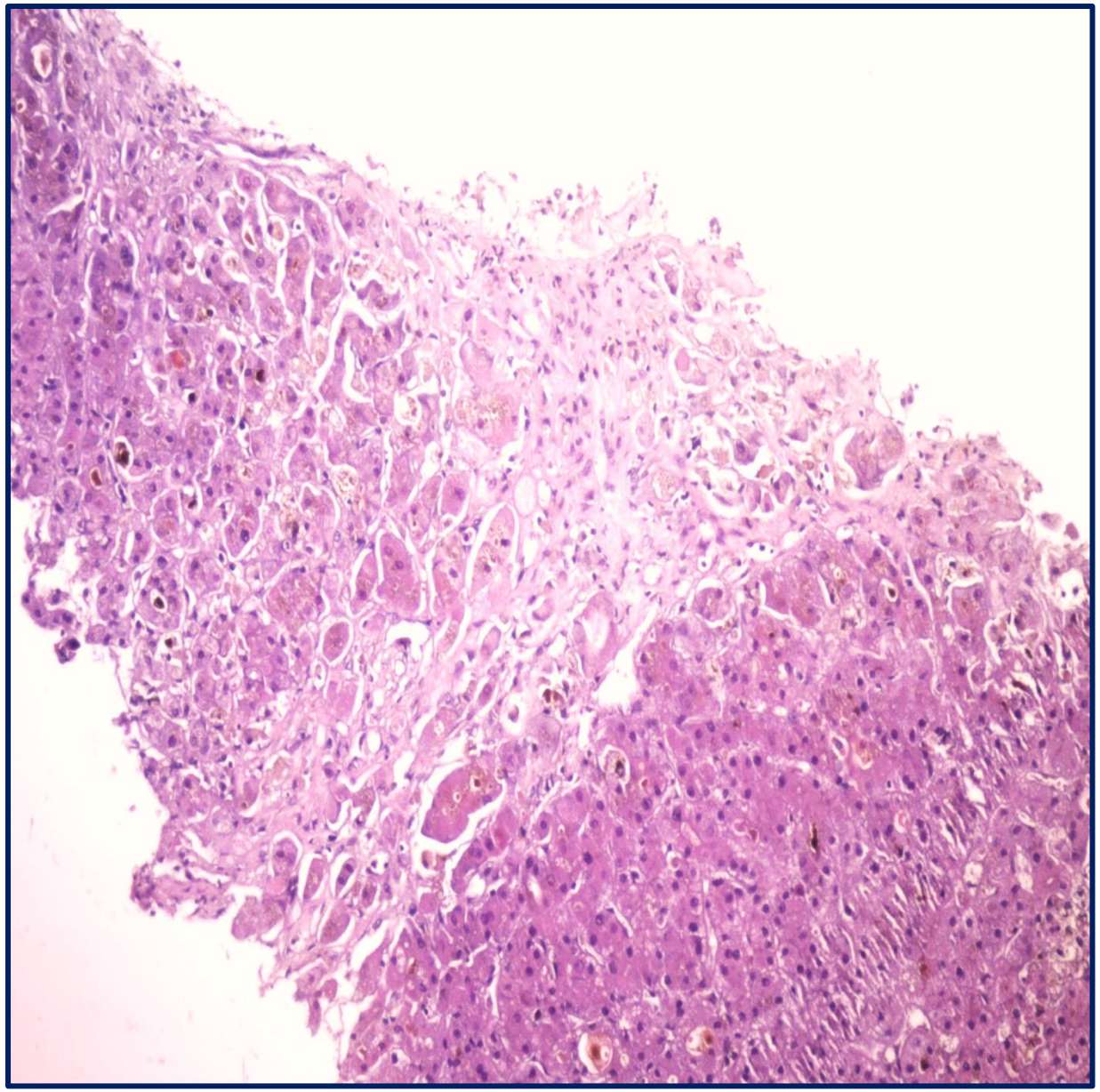

Necrosis confluente con inflamación leve

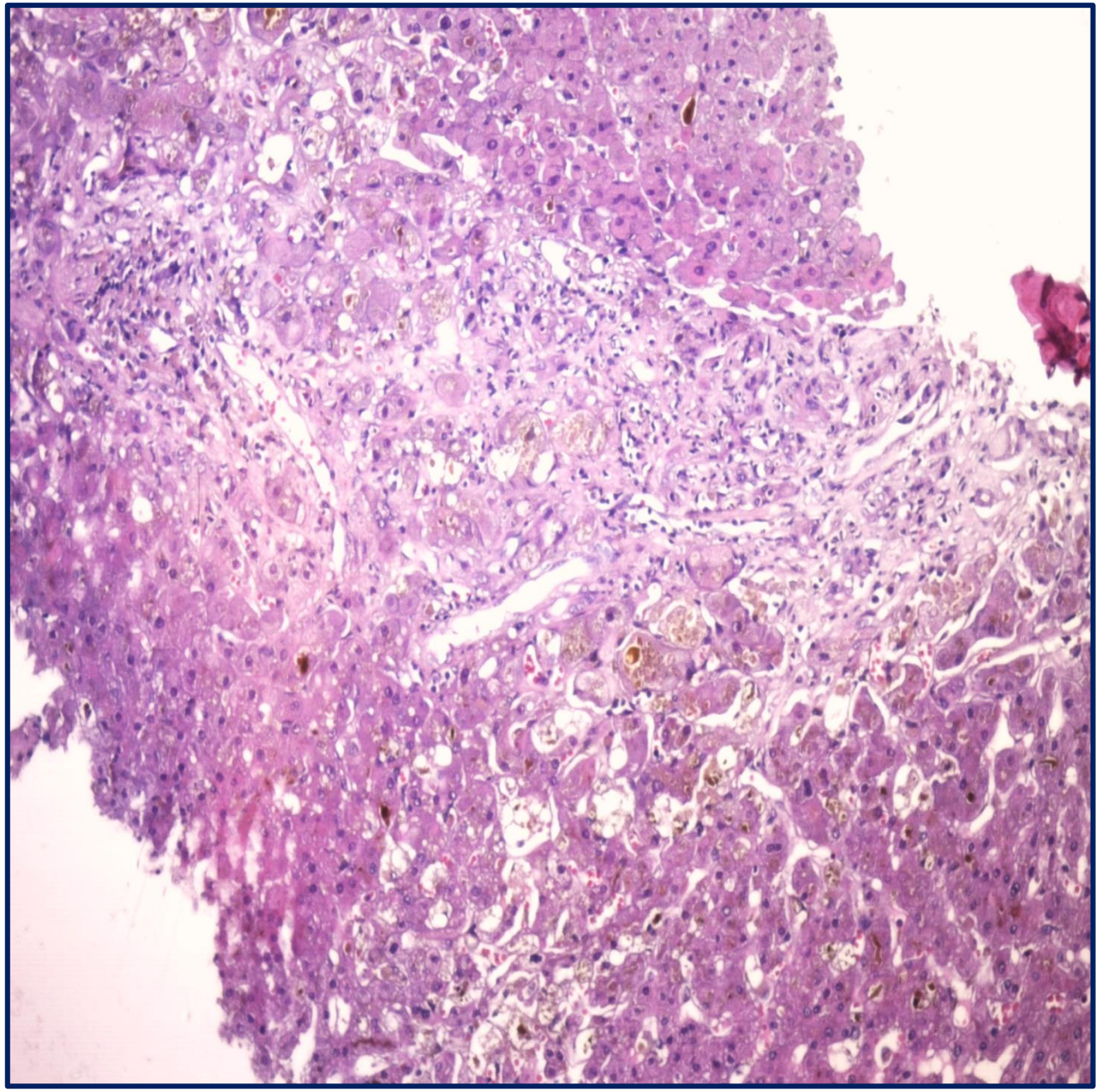

Necrosis confluente con inflamación leve

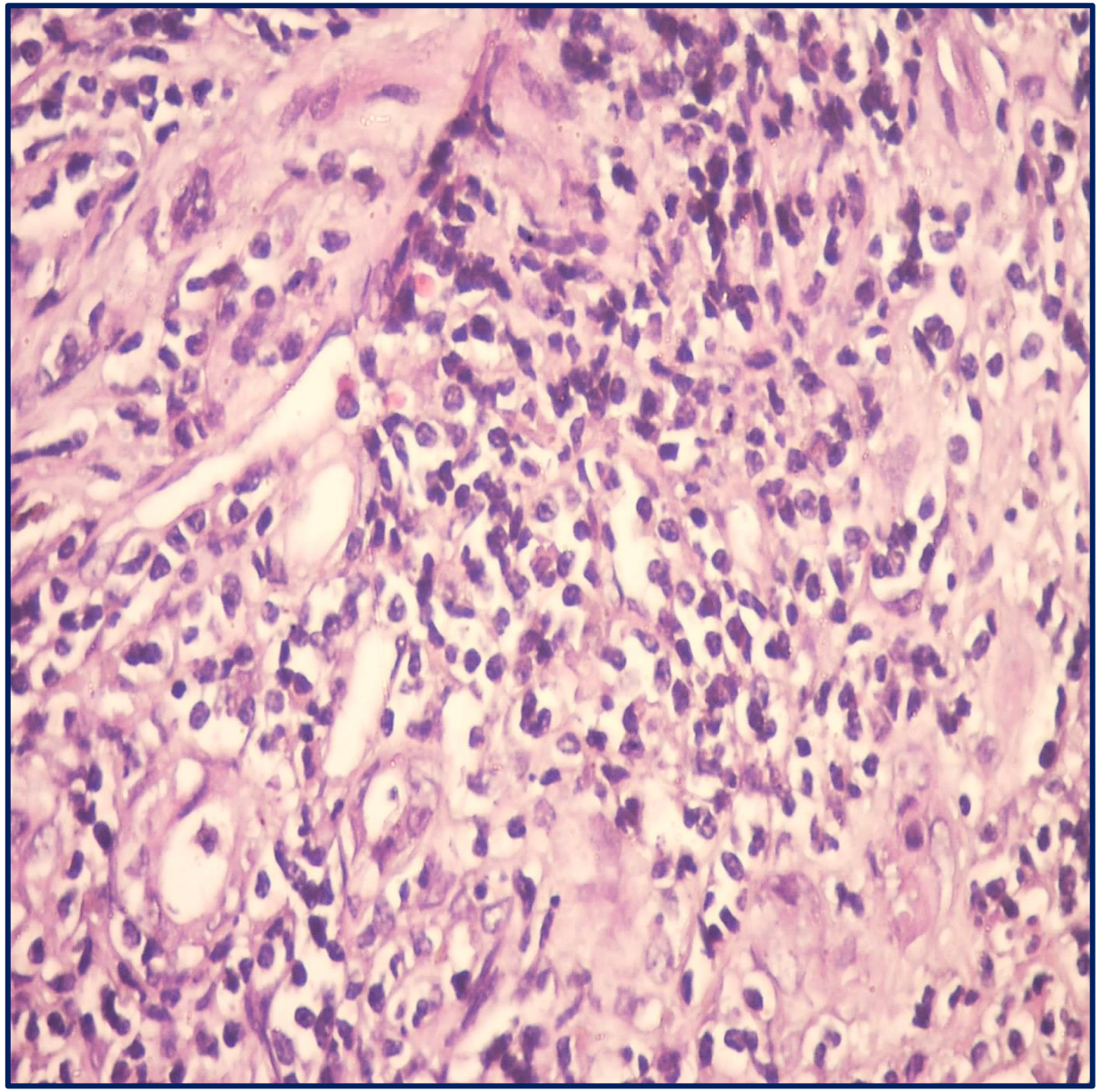

Inflamación portal mixta a predominio linfocítico

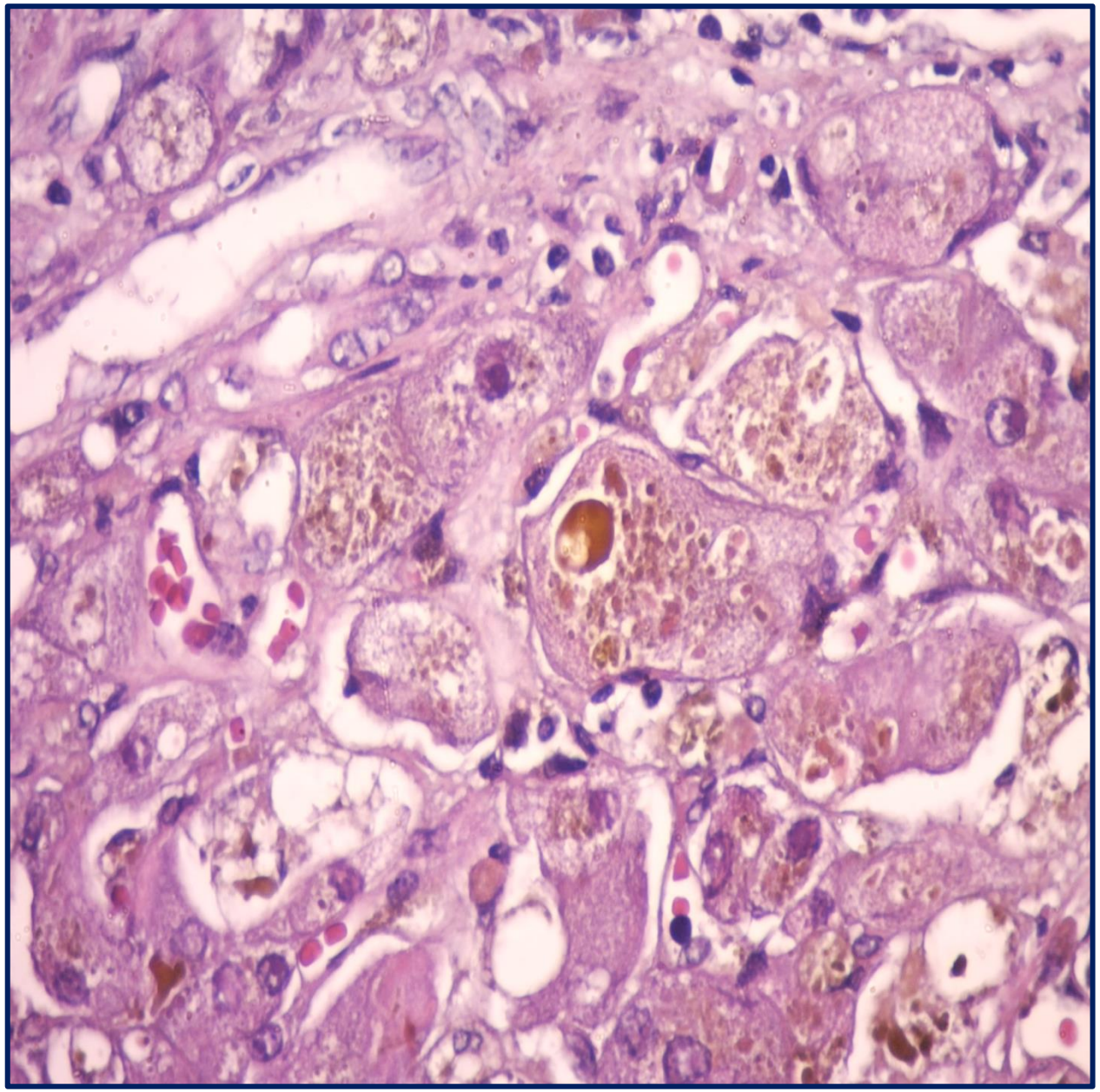

Colestasis celular severa

Diagnóstico Histológico

- Fibrosis portal con septos completos e incompletos (F3-F4)
- Necrosis confluente perivenular y en puentes
- Inflamación portal y lobulillar leve a moderada
- Colestasis severa

Cambios sugestivos de enfermedad hepática aguda sobre crónica

Una Experiencia Vivida

- Varón de 53 años
- Ingesta significativa de ETOH (no jerarquizada)
- Sin historia de hepatopatía previa
- Ingresa por cuadro agudo de encefalopatía grado III-IV
- Bilirrubina de 34 mg/dL, ALT 2000 y TP de 23 segundos
- HBsAg (+) con IgM anti-HBc (+)
- Ingresa a lista de espera con diagnóstico de hepatitis fulminante B
- Trasplantado en 24 horas

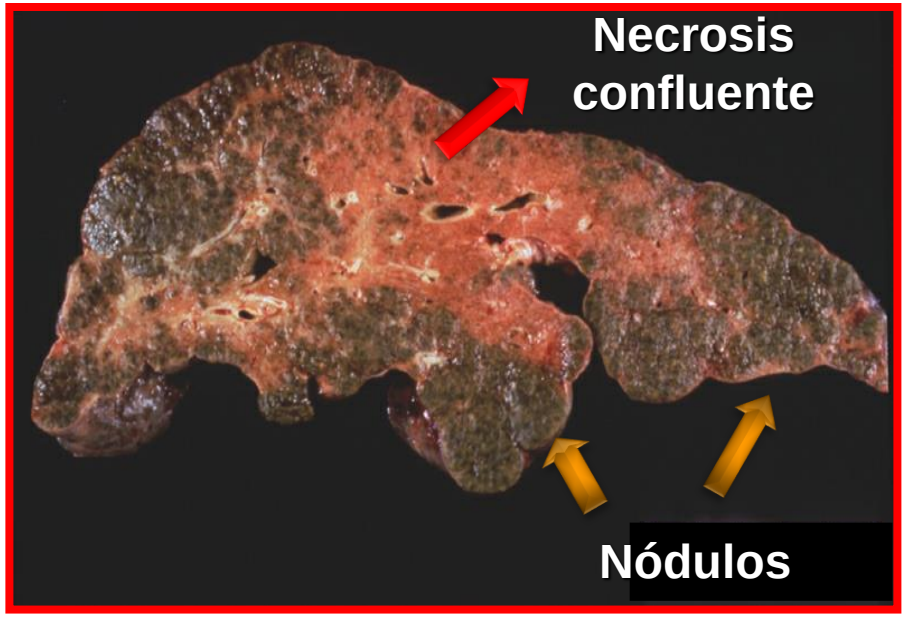

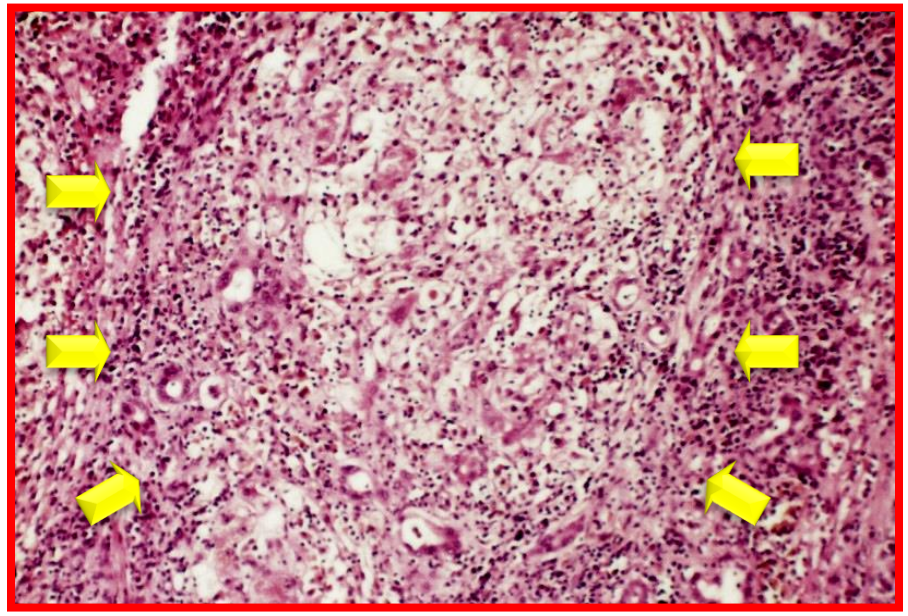

Las Definiciones Clásicas de Insuficiencia Hepática Aguda Fulminante

Autor	Variante Clínica	Intervalo Ictericia-EPS
Bernuau (1986)	Fulminante Subfulminante	<2 semanas 2 semanas-3 meses
O'Grady (1993)	Hiperaguda Aguda Subaguda	0-7 días 8-28 días 5-12 semanas

Estas definiciones (de hace 30 años) incluyen las hepatopatías crónicas con presentación aguda

La Visión Moderna sobre la Insuficiencia Hepática Grave

Insuficiencia Hepática Aguda

Hepatitis Fulminante

Insuficiencia Hepática Crónica

Cirrosis Descompensada

Insuficiencia Hepática Aguda sobre Crónica

¿Una combinación de ambas?
¿Un fenotipo único?

Insuficiencia Hepática Aguda Sobre Crónica (ACLF)

Enfermedad Crónica + Enfermedad Aguda

Siempre hepática

¿Siempre cirrosis?

Insuficiencia Hepática Aguda sobre Crónica

Prevalencia de hepatitis fulminante por HAV en pacientes sanos y en portadores crónicos de HBV o HCV

Autor	País	Nº	HAV Solo	HAV +	
				HBV	HCV
Yao	China	310746	0.009%	0.05%	NA
Hadler	EE.UU	115551	0.22%	11.7%	NA
Pramoolsinsap	Tailandia	132	0%	46%	25%
Fukumoto	Japón	108	0%	24%	NA
Vento	Italia	27	0.01%	20%	41%
Beathelbing	Suiza	4917	0.17%	0	0
Leino	Finlandia	75	NA	NA	0

Insuficiencia Hepática Aguda Sobre Crónica (ACLF)

Enfermedad Crónica + Enfermedad Aguda

Siempre hepática

¿Siempre cirrosis?

Hepática o Extrahepática

Fenotipo Diverso

El Fenotipo Heterogéneo de la ACLF

Pacientes con cirrosis y descompensación aguda

Elemento agudo	Etiología del Evento Agudo		Presentación
Hepático	Misma	HBV/HAI/Wilson	Hepatitis aguda/FHF (brote)
		ETOH	Hepatitis alcohólica
	Distinta	Virus/DILI, etc	Hepatitis aguda/FHF (brote)
Extra-Hepático	Múltiple: infecciosas (sepsis, PBE), HDA, cirugía, otras		Cirrosis muy descompensada con alto riesgo de muerte

El mismo síndrome puede presentarse con cuadros clínicos y bioquímicos muy (demasiado) diferentes

Volviendo al Caso

Cirrosis alcohólica +
Hepatitis aguda por HCV

Seroconversión de anti-HCV

Transmisión del HCV probablemente relacionada a procedimientos invasivos como la endoscopía

Spach DH y col (1993). **Transmission of infection by gastro-intestinal endoscopy and bronchoscopy;** ***Maugat S (2003).*** **Nosocomial risk factors of hepatitis C infection. A multicenter study in a hospital based population*; Bonowski JP. (1997).*** **Patient to patient transmission of hepatitis C virus during colonoscopy*. Deflandre J (2001).*** **Risk of contamination by hepatitis C of endoscopes utilized in gastroenterology hospital service**